Aus der zahnärztlichen Klinik der Universität Würzburg.

Die Innervation der Pulpa

Inaugural-Dissertation

verfaßt und einer

Hohen Medizinischen Fakultät

der

Bayerischen Julius-Maximilians-Universität Würzburg

zur

Erlangung der Doktorwürde der Zahnheilkunde

vorgelegt von

Bernhard Sokolowski

Zahnarzt aus Xanten

1935

Dissertationsdruckerei und Verlag Konrad Triltsch, Würzburg

Referent:
Prof. Dr. J. Münch,

Vorstand der Konservierenden Abteilung der Universitätszahnklinik.

Gedruckt mit Genehmigung der medizinischen Fakultät.

Meinen lieben Eltern
in Dankbarkeit gewidmet.

Die Innervation der Pulpa.

Eine in der Zahnheilkunde oft beschriebene und oft untersuchte Frage ist die der Innervierung der menschlichen Zahnpulpa. Die Zahnpulpa besteht ja bekanntlich aus Bindegewebe, Blutgefäßen und Nerven. Während über die Bindegewebsverteilung in der Pulpa ziemliche Klarheit herrscht, ist die Verteilung der Pulpanerven eine der strittigsten Fragen. Zahlreiche Forscher haben bisher Untersuchungen hierüber angestellt. Während der Eintritt der Nerven durch das Foramen apicale und der Verlauf im unteren Teile der Pulpa ziemlich von allen Forschern gleichlautend beschrieben wird, herrschen über die Verteilung der Nerven in der Gegend der Odontoblastenzone sowie über den Verlauf derselben durch die Odontoblastenzone noch Meinungsverschiedenheiten.

Das ist nicht zu verwundern, denn die Kleinheit des Organs, das von einer außerordentlich harten Schale — von Zahnbein und Schmelz bezw. Zement — fest umschlossen ist, legt naturgemäß dem Forscher große Hindernisse in den Weg. Hinzu kommt noch, daß man für eine Untersuchung der Pulpa keine allgemeingültige Färbemethode kennt, sodaß die einzelnen Autoren die verschiedensten Färbungen anwandten. Hieraus sind auch die vielen abweichenden Darstellungen und manche Irrtümer zu erklären.

Der erste, der Untersuchungen über die Zahnpulpa anstellte, war B o l l. Schon im Jahre 1868 untersuchte er Pulpen von Meerschweinchen und Kaninchen. Zur Färbung verwandte er eine Chromsäurelösung. Er behauptete Nerven, die bis in die Odontoblastenzone hineinreichten, endeckt zu haben, und zwar markhaltige und marklose Fasern. Diese Resultate wurden damals von den meisten Autoren mit großer Skepsis aufgenommen.

Als nächster untersuchte W e i l im Jahre 1887 die Pulpa auf Nerven. Er zersägte frische Zähne, fixierte mit Sublimat, härtete dann die Pulpa in Alkohol und färbte mit Boraxcarmin. Nachdem die Präparate noch weiter mit absolutem Alkohol, Nelkenöl und Xylol behandelt waren, wurden sie in Kanadabalsam gebracht. Er kam zu dem Schluß, daß die Nerven genau wie die Blutgefäße sich nur auf die Pulpa im engeren Sinne beschränken „oder aber, daß die Nervenfasern gegen die Corticalschicht der Pulpa hier in Nervenprimitivfibrillen sich auflösen, und daß solche dann endlich in die Membrana eboris eintreten".

Der erste Forscher, der in der Frage der Pulpainnervation positive Ergebnisse erzielte, die auch von der Wissenschaft der damaligen Zeit anerkannt wurden, war der schwedische Gelehrte R e t z i u s. Er untersuchte im Jahre 1892 Zähne von Reptilien und Säugetieren und färbte sie nach der Golgimethode. Seine Ergebnisse gab er in 3 Vorträgen bekannt. In einem Längsschnitt eines

Eidechsenzahnes fand er in Verbindung mit einem Blutgefäß ein in der Pulpa aufsteigendes Bündel von Nervenfasern. Im weiteren Verlauf durch die Pulpa teilten sich die Nervenfasern in Seitenäste, die nach den Seiten und dem oberen Ende der Pulpa hinziehen. Einige Fasern dieser Zweige konnte er einwandfrei durch die Odontoblastenschicht zu der freien Oberfläche der Pulpa hin verfolgen. Bei Zähnen von Säugetieren erhielt er ähnliche Resultate. Von den Hauptnerven gingen feine variköse Abzweigungen zu den Odontoblasten hin und liefen zwischen sie. Hier und da hatten die feinen Fibrillen zwischen Odontoblastenschicht und Dentin tangentialen Verlauf. Retzius beschreibt hier eine offene Pulpennervenendigung zwischen den Odontoblasten und dem Dentin.

1893 veröffentlichte Hopewell-Smith seine Arbeit über die Nerven der Zahnpulpa. Er glaubte, daß die Odontoblasten in engem Zusammenhang mit den Nerven ständen. Er schreibt: „Dieselben (die Odontoblasten) stehen in weit engerem Zusammenhang mit dem Nervensystem als man bisher annahm und müssen dieselben die tätigen Endorgane oder das zu den Zähnen gehörige Ganglion der Pulpennerven sein." Die Irrigkeit dieser Annahme wurde aber von anderen Autoren später nachgewiesen.

3 Jahre später im Jahre 1896 erschien die Arbeit Morgensterns „Ueber die Innervation des Zahnbeins". Zur Sichtbarmachung der Nerven bediente er sich der Bethe'schen Modifikation der Methylenblaufärbung. Er hielt die Verdickung der marklosen Nervenfasern, die schon von anderen Autoren als wahrscheinliche Endorgane der Pulpanerven beschrieben waren, nicht für wahre Endigungen. Er nahm an, daß die Faser sich in eine andere Ebene fortsetzte.

Sein Schlußresultat ist folgendes: „Die Odontoblastenschicht wird nach den verschiedensten Richtungen hin von Nervenfasern durchzogen; dieselben sind bereits als interzelluläre Nervenfibrillen zwischen den Elementarzellen (Mesodermzellen) vorhanden gewesen, aus welchen die Odontoblasten durch Umprägung und Verschmelzung hervorgegangen sind."

Hoehl, der im Jahre 1896 Zähne von menschlichen Föten und Neugeborenen, dann aber auch vollentwickelte menschliche Zähne untersuchte, fand, daß die Pulpa keine Ganglienzellen besitzt und daß die Achsenzylinder knopfförmig zwischen den Odontoblasten dicht unter dem zentralen Rande des Dentins endigen.

Der nächste Autor, der uns über die Innervation der Pulpa berichtet, ist Huber. Er stellte 1899 Versuche mit unteren Schneidezähnen und Molaren von Hunden, Katzen und Kaninchen an. Seine Färbung war die Ehrlich'sche Methylen-Blaufärbemethode. Diese Methode beruht darauf, daß durch die Injektion von Methylenblau und gewöhnlichem Salz in die Blutgefäße eine Färbung der peripheren Nerven erzielt wird. Nach Huber treten durch das Foramen apicale ein oder mehrere relativ große Nervenbündel. Solch ein Bündel besteht aus mehreren Nervenfasern. Huber zählt 8—10, aber auch stärkere von 15—20 Fasern. In der fibrösen Gewebsmembran, die im unteren Teile der Pulpa sitzt und mit der peridentalen Membran in Verbindung steht, bilden diese kleinen Nervenbündel als das Resultat häufiger Teilung oder Verästelung einen Plexus markhaltiger Fasern. Wenn

sich diese markhaltigen Fasern dem unteren Rande der Odontoblastenschicht nähern, verlieren sie ihren Markgehalt und teilen sich in zahlreiche marklose Aeste. Unter der Odontoblastenschicht liegt ein Plexus markloser Fasern. Nach Huber erstrecken sich die terminalen Fibrillen, die sich von dem Plexus unter der Odontoblastenzone abzweigen, zwischen die Zellen der Odontoblasten und endigen schließlich in feinen Kernen nahe dem freien Rande der Odontoblasten. Einige kleine Fibrillen schlagen einen tangentialen Verlauf zwischen Odontoblasten und Dentin ein. An eine Verbindung der Nerven mit den Odontoblasten oder irgendwelchem zellulären Element der Pulpa glaubt er nicht.

Nach der gleichen Methode arbeitete Römer im selben Jahre. Seine Ergebnisse stimmten mit denen von Huber überein.

Im Jahre 1902 erschien Rygge's Arbeit: „Ueber die Innervation der Pulpa." Er untersuchte hauptsächlich menschliche Zahnpulpen. Er verwandte wie Huber die vitale Methylenblaumethode. Die markhaltigen Fasern färbte er mit Osmiumsäure. Rygge stimmte zum größten Teil Morgenstern bei. Ebenso wie dieser fand er im Kronenteil der Pulpa 2 Nervensysteme, ein zentrales und ein parietales. Rygge hält das parietale System noch für markhaltig. Weiter sagt er: „Von den parietalen Nervenfasern in der Kronenpulpa treten Fasern in die Odontoblastenschicht hinein, wo sie sich dichotomisch teilen. Einzelne treten durch die Odontoblastenschicht hindurch und von diesen verlaufen wieder einzelne zwischen Dentin und Odontoblastenschicht." Nach Rygges Ansicht sind die meisten der zwischen den Odontoblasten sich verzweigenden Fasern Endäste der Zahnnerven.

Zehn Jahre später erschienen die Untersuchungsergebnisse Mummery's. Er bestätigte größtenteils die Ergebnisse früherer Autoren.

Der wichtigste und bedeutendste Autor auf dem Gebiete der Nervenforschung im menschlichen Zahne ist Dependorf, dessen Arbeit im Jahre 1913 erschien. Er wies der Forschung über die Innervation der Zähne ganz neue Wege. Dependorf wandte verschiedene Färbemethoden an, in der Hauptsache die Golgi, Löwit, Bielschowski, Cajal und die Held'sche Hämtoxilin-Methode. Da die Ergebnisse Dependorf's äußerst wichtig sind, möchte ich etwas näher darauf eingehen. Nach Dependorf zerfallen die Nerven der Pulpa in markhaltige und marklose Nerven. In der Pulpa selbst überwiegen die markhaltigen. Durch das Foramen apicale treten 3—6 Nervenbündel, von denen jedes einzelne aus einer Anzahl Nerven besteht, in die Pulpa ein. Gewöhnlich begleiten die Nerven die Blutgefäße in ihrem Verlauf durch die Pulpa. Es gibt allerdings auch einige Fasern, die einen selbständigen Verlauf zeigen. Bei dem Verlauf der Nerven durch die Pulpa senden diese dauernd seitliche Nebenäste ab, die mit den Hauptnerven meist parallel verlaufen. Diese Nebenäste teilen sich ihrerseits wieder in feinere Aestchen, die auf verschiedenen Wegen zur Randzone verlaufen. Dependorf unterscheidet demnach Stammnerven und Randnerven oder zentrale und periphere Nerven. Nach ihrem Eintritt in den Zahn bilden die Nerven anfänglich baumförmige Verästelungen, die sich schließlich zu grobmaschigen Netzen vereinigen. Die Gefäße in der Pulpa werden von den Nerven schaftförmig umgeben oder die Nerven begleiten die

Gefäße und senden Ausläufer in die Gefäßwände ab. In der Kronenpulpa tritt dann eine starke Verästelung auf und zwar hauptsächlich zu den Pulpahörnern, zu den seitlichen Rändern der Pulpa und zur Wurzelpulpa hin. Dadurch, daß ein Hauptstamm Hauptäste abgibt, diese sich wieder in Nebenäste teilen, die oft untereinander in Verbindung treten und so Anastomosen und bogenförmige Schlingen bilden, entsteht in der Kronenpulpa ein unregelmäßiges stark verzweigtes Nervengeflecht. Dependorf erwähnt auch die von Morgenstern angegebene sog. parietale Schicht, das sind Abzweigungen von den Hauptnervenstämmen, teils markhaltig, teils marklos, die sich unterhalb der intermediären Zone parallel zu dieser zu einer Lage feiner, gleichmäßig verlaufender Fasern ordnen. Hauptsächlich wird diese parietale Schicht in der Wurzelpulpa und in dem unteren Kronenteil der Pulpa angetroffen. Aus den Fasern des parietalen Systems treten eine große Anzahl von Fortsätzen in allen möglichen Richtungen zu der Odontoblastenschicht hin. Je näher diese Fasern an die Odontoblasten herantreten, desto feiner werden sie. In der Randzone verlieren sie ihr Nervenmark, sodaß sie jetzt marklos sind, doch findet man ab und zu auch noch markhaltige Fasern zwischen den Odontoblasten. Nach Morgenstern sollen die Fasern des parietalen Systems eine ganz bestimmte Richtung einschlagen, jedoch sah Dependorf im mikroskopischen Bild ein wahlloses Eintreten der Fasern in die Odontoblastenschicht. Die Odontoblastenschicht wird nach Dependorfs Ansicht von einer ausgiebigen, feinen Verzweigung von marklosen Nervenfasern durchsetzt. Die Mehrzahl dieser feinen varicösen Fibrillen stammen von den Fasern, die unterhalb der Odontoblasten herziehen. Also: „Die Fibrillen der Odontoblastenschicht sind einfache Ausläufer der groberen Pulpanerven, die sich fortgesetzt teilen." Ihr Verlauf zwischen den Odontoblasten ist bald parallel zu diesen, bald bogen- oder knieförmig, bald laufen sie im Winkel zu den Odontoblasten, bald in Schlingen. Teilung der Fibrillen innerhalb der Odontoblastenschicht kommt vor. Manchmal sieht man zwischen den Odontoblasten gewissermaßen ein einheitliches Netzwerk, das stark an einen Nervenplexus erinnert. Die Ursache dieses Netzwerkes ist die, daß sich einige Fibrillen kreuzen, andere Anastomosen eingehen. So werden kleine Netze und Nervringe gebildet. Dependorf bezeichnet dieses Netzwerk in der Odontoblastenschicht auch tatsächlich als Nervenplexus. Einen ähnlichen Nervenplexus fand Dependorf in der intermediären Zone unterhalb der Odontoblastenschicht, den sog. Raschkow'schen Plexus. Die meisten der in die Odontoblastenschicht einstrahlenden Fibrillen gehen vollständig hindurch. Andere jedoch endigen in der Odontoblastenschicht, wenigstens scheint es so. Sie gehen hierbei aber keine nähere Verbindung mit den Odontoblasten ein. Nach Dependorf laufen diese Fibrillen in verschiedene Endigungen aus. Er unterscheidet: einfache Spitzen neben kleinen knopfartigen Verdickungen, ferner kleine runde Scheiben und Ringe. Die einfachen Spitzen, die Scheiben und Ringe sind wirkliche Endigungen, dagegen die knopfartige Verdickung nicht. Eine Reihe der Fasern, die in die Odontoblastenschicht eintreten, lassen sich durch die ganze Schicht hindurch verfolgen. Die meisten von ihnen treten an die Oberfläche. Manche legen sich an die Tomes'schen Fasern der Odonto-

blasten und begleiten diese. Andere dagegen verlaufen zwischen Odontoblasten und Dentin, es sind die Fasern, deren Verlauf Morgenstern tangential nennt. Mummery glaubte, daß sie zu einem Plexus gehörten, der zwischen Odontoblasten und Dentin läge, und den er als „marginalen Plexus" bezeichnete.

Dependorf faßt seine Ergebnisse folgendermaßen zusammen:

1. Dicke zentrale Bündel in großer Anzahl und in Begleitung von Gefäßen als Stammnerven; baumförmige Verästelung dieser Stammnerven. Die Aeste zweigen sich bereits am Fuße des Stammes ab.

2. Dünne periphere Bündel und einfache Fasern als Ausdruck der starken Verzweigung, insbesonders im Bereich der Kronenpulpa nach den Pulpahörnern zu. Dadurch dichtes Gefüge markhaltiger, aber auch markloser Fibrillen, teils in kürzeren, teils in längeren Strängen mit Verzweigungen und Verbindungen untereinander. Freie Endigungen innerhalb der Pulpa kommen vor.

3. Freie Fasern der Randzone im Bereich der intermediären Schicht und ihrer angrenzenden Gewebslagen; dichtes Gefüge innerhalb dieser Schichten ohne ausgesprochene Plexusbildung wieder in Form vielfacher Verästelung.

Ueber den Verlauf innerhalb und durch die Odontoblastenschicht sagt er: „Durch die Odontoblastenschicht der menschlichen Pulpa tritt eine größere Anzahl von Nervenfasern hindurch. Eine Anzahl von ihnen endet im Bereich der Odontoblasten frei. Schließlich besteht zwischen Odontoblast und Nervenfaser keinerlei Verbindung."

Längere Zeit blieb es jetzt um diese Frage still. In letzterer Zeit erschien dann eine Arbeit M u m m e r y ' s, der schon früher darüber geschrieben hatte, „die Innervierung des Dentins". Er verwandte zur Färbung eine Osmium-Tanninlösung. Der Autor hält diese Färbung für besonders günstig, da nur die markhaltigen Fasern sichtbar werden und sich so gegen das übrige Pulpengewebe gut abheben.

1927 berichtet D i e c k über die Untersuchungsergebnisse T o j o d a ' s. Letzterer wies in eindeutiger Weise das Vorkommen von Nervenfasern im Dentin nach. Er machte seine Präparate chlorionenfrei durch Elektrosmose. Die so behandelten Präparate wurden dann nach der Bielschowsky'schen Silbermethode gefärbt. Auf diese Weise erhielt er sehr schöne Bilder.

Münch prüfte im Jahre 1927 in seiner Arbeit „Untersuchungen über die Innervierung der menschlichen Zahnpulpa und des Dentins" die Ergebnisse Mummerys nach. Er konnte ihm aber nur in einigen Ergebnissen zustimmen. So pflichtete er Mummery bei zu dem Ergebnis, das Mummery folgendermaßen ausdrückt: „Wir finden also hier die Eigentümlichkeit, daß sensible Nerven — als solche müssen wir die Nerven der Pulpa bezeichnen — motorische Fasern abgeben, welche durch ihr netzartiges Umschließen der Arterien zweifellos eine vasokonstriktorische Tätigkeit ausüben." Mummery bezeichnet diese motorischen Fasern als „antidromische Fasern".

Zu seinen weiteren Untersuchungen bedient sich M ü n c h der Methode der Pepsinverdauung. Er will durch diese Methode eine Bindegewebsfärbung vollkommen ausschalten. Ausgehend von histologischen Erwägungen will er nur den beständigen Teil der

Nervenfasern, das sind das Neurokeratingerüst und die Achsenzylinder, gefärbt erhalten. Hierzu verwandte er ein Enzym des Magensaftes, das Pepsin. Hiermit hatte er auch überraschend gute Erfolge. M ü n c h färbte die vorher mit Pepsin behandelten Präparate nach der Bielschowsky-Methode. Er erhielt sehr gute Präparate, auf denen sich die Nervenstämme scharf von dem übrigen Pulpengewebe abhoben und sich einwandfrei durch die Odontoblastenschicht verfolgen ließen.

Einer der letzten Autoren ist C a l d e r o n, der im Jahre 1930 seine Ergebnisse veröffentlichte.

Die Nerven der Zahnpulpa begleiten die Blutgefäße in ihrem Verlauf durch die Pulpa. Meistens liegen sie in derselben Bindegewebshülle wie die Gefäße. Die großen Nervenstränge sind markhaltig, die kleinen Fasern marklos. In der Odontoblastenzone fasern sich die Nerven auf und es bildet sich ein subodontoblastischer Plexus. Einzelne Fasern treten am anderen Ende der Odontoblastenschicht wieder hervor und bilden einen Plexus supraodontoblasticus.

O b l i g i o kommt im selben Jahre zu folgenden Ergebnissen:

1. Gefäße werden von Nerven begleitet. Die Nerven laufen dabei den Gefäßen parallel oder umfassen sie netzartig.

2. Die axial den Wurzelkanal durchziehenden Nervbündel bestehen aus echten Myelinfasern.

3. Verlust des Myelins in der Kronenpulpa, Abgabe von Kollateralen und Umwandlung zu einem Plexus. Dieser verläuft parallel der Odontoblastenschicht und innerhalb der Weil'schen Schicht.

4. Dieser Plexus gibt feine, variköse, marklose Fasern ab, die in die Odontoblastenschicht eindringen. Sie zeichnen hierbei die Konturen der Odontoblasten nach und endigen frei in einer zarten Fibrille. Diese geht anscheinend nie über den pulpodentinalen Rand hinaus.

Zu meinen eigenen Untersuchungen verwandte ich gesunde einwurzelige Zähne von Menschen mit vollständig vitaler Pulpa. Diese Zähne wurden 6—8 Wochen in Formalin belassen. Durch diese lange Lagerung in Formalin wurden die Pulpen viel besser gehärtet und waren viel besser am Dentin fixiert als das sonst bei 4—6tägiger Lagerung in Formalin der Fall war. Die Pulpen wurden hierdurch keineswegs atrophisch; ich habe im Gegenteil sehr schöne, vollständig einwandfreie Präparate bekommen. Die so mit Formalin behandelten Zähne wurden dann entkalkt und Gefrierschnitte angefertigt. Geschnitten wurde quer, längs und schräg. Als Färbung diente die Bielschowsky-Färbung und die von M ü n c h angewandte Osmium-Tannin-Färbung. Gerade letztere eignet sich wie keine andere Färbung zur Darstellung markhaltiger Nervenfasern. Bei dieser Methode färben sich die markhaltigen Nervenfasern dunkelbau bis schwarz. Von den Gefäßen färben sich nur die Wände. Die übrige Struktur der Pulpa färbt sich ganz schwach bräunlich, sodaß man im mikroskopischen Präparat ein sehr gutes, kontrastreiches Bild bekommt.

Durch das Foramen apicale gelangen die Nerven in die Pulpa. Sie liegen beim Eintritt in den Zahn immer an einem Blutgefäß,

manchmal schließen sie das Gefäß ganz in sich ein, manchmal legen sie sich nur an einer Seite des zuführenden Gefäßes an. An allen meinen Schnitten konnte ich beobachten, daß die Nerven unbedingt an die Gefäße gebunden sind, daß sie die Vasokonstriktoren der Gefäße sind. Die Zahl der Nervenbündel, die in das Foramen apicale hineinzieht, ist meiner Ansicht nach verschieden. Einige Autoren nehmen 3 -6 Bündel an (Dependorf). Während es bei einigen Präparaten den Anschein hatte, als zöge nur ein dikkes Nervenbündel in die Pulpa, sah ich bei anderen Präparaten 5 6 und noch mehr. Diese Nerven sind markhaltig, wie überhaupt in der Pulpa die markhaltigen Fasern bei weitem überwiegen, denn erst in der Odontoblastenzone verlieren die meisten Nervenfasern ihr Mark.

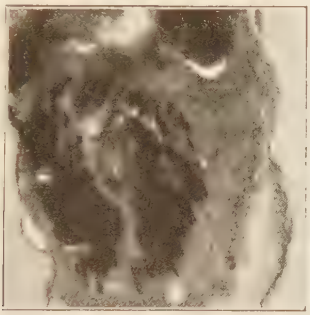

Abbildung 1.

Abbildung 1 zeigt den Querschnitt eines Zahnes am Foramen apicale. Man sieht zentral eine Arterie, die von einem riesigen Nervenbündel eingeschlossen ist. Man sieht deutlich die einzelnen Nervenfasern. Auf diesem Bilde hat es den Anschein als zöge nur ein großes Nervenbündel in die Pulpa hinein. Aufgefallen ist mir bei meinen Querschnitten, daß hauptsächlich die Arterien von Nerven begleitet wurden, während ich bei den Venen nur ganz vereinzelt einige kleine Nervenfasern fand. Auch Abbildung 1 zeigt diese Tatsache deutlich. Am oberen Rande des Bildes sieht man eine Vene, aber keine Nervenfasern um diese.

Die Nerven begleiten die Gefäße durch die Pulpa. Die Nerven enthalten aber nicht nur vasokonstriktorische Fasern, sondern auch sensible Fasern. Diese zweigen etwa in Höhe des unteren Drittels der Pulpa von den vasokonstriktorischen ab und laufen zur Randzone. Dependorf bezeichnet die Nerven, die die Gefäße auf ihrem Wege durch die Pulpa begleiten als Stammnerven und die Abzweigungen als Randnerven, oder er teilt sie ein in zentrale und periphere. Es bedeuten also die zentralen die vasokonstriktorischen und die peripheren die sensiblen Nerven.

Abbildung 2 zeigt solch eine Abzweigung sensibler Nerven von dem vasokonstriktorischen Bündel. Man sieht quer über das Bild ein Blutgefäß ziehen. Zu beiden Seiten wird es von Nervenfasern eingeschlossen, von denen sich einzelne sensible Fasern in

Abbildung 2.

schräger Richtung abzweigen. Sie lassen sich auf unserem Bilde nur eine kleine Strecke weit verfolgen, weil sie sich in einer anderen Ebene fortsetzen. Diese sensiblen Fasern teilen sich ihrerseits wieder in mehrere kleinere Aestchen, die auf den verschiedensten Wegen nach dauernder Teilung zur Randzone verlaufen. Diese Abzweigungen von den Hauptnervenstämmen lassen sich durch die ganze Pulpa verfolgen. In der Wurzelpulpa sind die Abzweigungen und Teilungen geringer, in der Kronenpulpa dagegen sind sie sehr ausgeprägt. Diese Verästelungen sind baumförmig. Ein Hauptstamm sendet Hauptäste aus, diese wieder Nebenäste, die oft mit anderen Aesten und unter sich in Verbindung treten. Es werden so bogenförmige Schlingen und Anastomosen gebildet, sodaß in der Kronenpulpa ein stark verzweigtes Nervengeflecht gebildet wird. Einzelne Fasern endigen frei in der Pulpa. Morgenstern gibt eine Schicht in der Pulpa an, die er parietale Schicht nennt. Diese Schicht wird gebildet durch Abzweigungen markhaltiger wie markloser Fasern von den Hauptstämmen, die sich zu einer Lage gleichmäßig verlaufender Fasern ordnen. Diese parietale Schicht liegt nur in der Wurzelpulpa und im unteren Teile der Kronenpulpa. Sie sendet viele Ausläufer aus, die in allen möglichen Richtungen zu der Odontoblastenschicht verlaufen. Je näher sie den Odontoblasten kommen, desto feiner werden sie bis sie schließlich das Mark verlieren. Jedoch behalten einige Fasern ihr Mark. In der sog. Weil'schen Schicht findet man also vorwiegend marklose Nervenfasern.

Die sensiblen Nerven, die, wie oben erwähnt, sich von den Hauptästen dauernd abzweigen, laufen zur Peripherie und bilden dort in unmittelbarer Nähe des Raschkow'schen Plexus Knäuel. Die sensiblen Fasern legen sich knäuelartig zusammen und lösen sich fächerförmig wieder auf. Manchmal hat es den Anschein als seien es Zellen. Ich konnte bei fast allen meinen Präparaten solche Knäuelbildungen in der Nähe des Raschkow'schen Plexus beobachten.

Wie schon erwähnt, werden die zuführenden Blutgefäße von Nerven eingeschlossen und innerviert. An den Kapillaren dagegen konnte ich keine Nerven feststellen, sie haben also keine Beziehung mehr zu ihnen. Abbildung 3 läßt diese Tatsache klar erkennen.



Abbildung 3.

Man sieht auf dem Bilde in unmittelbarer Nähe der Odontoblastenzone eine Kapillare mit einer Abzweigung zu den Odontoblasten hin. Schräg über diese Kapillare verläuft eine markhaltige Nervenfaser parallel der Odontoblastenschicht. In ihrem Verlauf gibt sie verschiedene Zweige ab. Ein Zweig, der zu einem Odontoblastenfortsatz verläuft, ist nur ganz kurz angedeutet. Er zweigt sich im rechten Winkel ab und ist nur eine kleine Strecke weit zu verfolgen. Dagegen läuft die Hauptfaser in Richtung der Teilungsstelle der Kapillare in einen Odontoblastenfortsatz hinein. Auf unserem Bilde läßt sich das nicht eindeutig nachweisen. Man vergleiche Abbildung 2 und 3. Auf Abbildung 2 sieht man ein größeres Gefäß dicht eingeschlossen von Nervenfasern, dagegen zeigt Abb. 3 ein ganz anderes Bild.

Abbildung 3 zeigt noch eine interessante Erscheinung. Auf dem Kreuzungspunkt der Hauptnervenfaser mit der Kapillare sieht man in dem Nerven eingeschaltet einen kreisrunden Knoten. Diese Knotenbildung habe ich mehrfach beobachten können (vgl. Abb. 4). Ueber die Bedeutung dieser Knoten ist man sich noch nicht einig. Einige Autoren halten sie für Gerinnungsknoten, die durch Gerinnung des Nervenmark post mortem entstehen sollen. Andere halten sie für Ganglienzellen der Nerven. In der Tat sprechen ja die feinen Granulierungen, die ich in solchen Knoten beobachten konnte, in etwa für Ganglienzellen. Ich möchte aber diese Streitfrage offen lassen.

Wir haben gesehen, daß in die Pulpa ein oder mehrere Nervenstämme eintreten, die in unmittelbarem Zusammenhang mit den Gefäßen stehen, daß diese Nerven dauernd Aeste aussenden, diese sich wiederum teilen und in der Kronenpulpa ein weitverzweigtes Maschennetz bilden, sei es durch bogenförmige Schlingen, sei es durch Anastomosen untereinander und mit anderen Fasern, das bis in die Nähe der Odontoblastenzone sich erstreckt. Eine Streitfrage ist aber immer noch der Durchtritt der Nerven durch die Odontoblasten und ihr Verlauf zwischen denselben.

Walkhoff nimmt an, daß einzelne Fasern in die Odontoblastenschicht eindringen und dort endigen. Rygge, Retzius und Münch konnten einwandfrei den Durchtritt von Nervenfasern durch die Odontoblastenschicht nachweisen.

Abbildung 4.

Auf Abb. 4 sieht man eine markhaltige Nervenfaser, die sich oft und weit verzweigt. Im oberen Teil des Bildes sieht man mehrere Odontoblastenfortsätze in die Pulpa einstrahlen. Ferner sieht man deutlich mehrere markhaltige Fasern in die Odontoblastenfortsätze hineinziehen. Ein Beweis dafür, daß nicht nur marklose Fasern — wie einige Autoren behaupten — sondern auch markhaltige Fasern in die Odontoblasten eintreten. Ich konnte sogar an einem einwandfreien Präparat eine markhaltige Nervenfaser bis ins Dentin hinein verfolgen. Auf dem Bilde sieht man wiederum im Nerven eingeschlossen einen Knoten (vergl. Abb. 3).

In die Odontoblastenschicht treten eine ganze Menge markloser wie markhaltiger Nervenfasern ein. Sie zweigen sich von den unter der Odontoblastenschicht verlaufenden Fasern ab. Diese Fasern haben bald einen parallelen Verlauf mit den Odontoblasten, bald umfassen sie diese bogen- oder knieförmig, bald bilden sie Schlingen. In der Odontoblastenschicht kommen auch Teilungen vor. Manchmal zweigen sich von einer Hauptfaser mehrere Nebenfasern ab und ziehen in die Odontoblastenschicht hinein. Durch den Verlauf der Nervenfibrillen in der Odontoblastenschicht, durch die Schlingenbildung, bogen- und knieförmige Umfassungen hat es den Anschein als wäre es ein einheitliches Maschenwerk. D e p e n d o r f spricht sogar von einem Plexus innerhalb der Odontoblastenschicht. Ein ähnliches Maschenwerk kann man unter der Odontoblastenschicht beobachten, nämlich den sog. Raschkow'schen Plexus, der schon öfter erwähnt wurde.

Die meisten der in die Odontoblastenschicht eintretenden Fibrillen gehen vollständig durch diese hindurch. Es kommen aber auch solche vor, die in der Odontoblastenschicht selbst endigen. Sie gehen dabei aber keine Verbindung mit den Odontoblasten ein, wie überhaupt die Nerven mit den Odontoblasten in keinem näheren Zusammenhang stehen. Die meisten Fasern laufen durch die ganze Odontoblastenschicht hindurch und gelangen so zwi-

schen Dentin und Odontoblastenschicht, wo sie einen zu der Odontoblastenschicht und dem Dentin parallelen Verlauf einschlagen. Morgenstern bezeichnet diesen als tangentialen Verlauf. Mummery glaubt, daß es ein Plexus sei, der zwischen Dentin und Odontoblasten liege. Er bezeichnet ihn als „marginalen Plexus". Ich konnte an meinen Präparaten einen solchen Plexus nicht feststellen.

Wie schon oben erwähnt, dringen auch einzelne Fasern in das Dentin selbst ein.

Was nun die Nervenfasern anbetrifft, die in der Odontoblastenschicht selbst endigen, so haben diese verschiedene Endorgane. Es gibt einfache Spitzen, kleine runde Scheiben und Ringe. Auch kommen kleine Verdickungen vor. Die Spitzen, die Scheiben und Ringe sind als Endorgane aufzufassen, während nach Dependorf die knopfartigen Verdickungen keine wahren Endorgane darstellen, es sind vielmehr Varikositäten. Die Fasern können sich in eine andere Ebene fortsetzen.

Zusammenfassung.

1. Nervenbündel treten im engsten Zusammenhang mit den Gefäßen in die Pulpa ein.
2. Im Verlauf durch die Pulpa geben sie sensible Fasern ab, die sich ihrerseits wieder teilen. In der Kronenpulpa wird so ein dichtes Maschenwerk sich verzweigender Fasern gebildet, das bis an die Odontoblastenschicht reicht.
3. Viele Fasern verlieren in der Nähe der Odontoblasten ihr Mark. Sie ziehen mit den markhaltigen Fasern in die Odontoblastenschicht hinein und größtenteils ganz hindurch.
4. Einzelne Fasern endigen zwischen den Odontoblasten mit kleinen Spitzen, Scheiben oder Ringen. Der größte Teil der Fasern zieht durch die Odontoblastenschicht hindurch und schlägt einen tangentialen Verlauf zwischen Odontoblasten und Dentin ein, während einzelne Fasern, markhaltige wie marklose, ins Dentin selbst eindringen.

Zum Schluß sei es mir gestattet, meinem hochverehrten Lehrer, Herrn Prof. Dr. Münch für die freundliche Ueberlassung des Themas meinen innigen Dank zu sagen.

Literaturverzeichnis.

Boll: Untersuchungen über die Zahnpulpa. Archiv für mikroskopische Anatomie 1868 Bd. IV.

Calderon: Contribution al conocimiento de la innervacion de los dientes; Nervios de la pulp dentaria y sus terminationes. Odontologia 39, 1930, Ref. D. M. f. Z. 1931 und Z. R. 1932.

Dependorf: Beiträge zur Kenntnis der Innervierung der menschlichen Zahnpulpa und des Dentins. D. M. f. Z. 1913.

Dieck: Ueber die alte Streitfrage der Existenz oder Nichtexistenz von Nervenfasern im menschlichen Zahnbein und ihre positive Lösung. Correspondenz-Blatt für Zahnärzte 1927, Heft 5.

Fleischmann: Histologie und Histogenese. Ergebnisse der gesamten Zahnheilkunde. 1. Jahrg. 1. Heft.

Fritsch: Untersuchungen über den Bau und die Innervierung des Dentins. Archiv f. mikrosk. Anatomie, Bd. LXXXIV, 1. Abt.

Hoehl: Beitrag zur Histologie der Pulpa und des Dentins. Archiv f. Anatomie u. Physiologie. Abt. 1896.

Hopewell-Smith: Einige Beobachtungen über die zelligen Elemente der Zahnpulpa. Ref. D. M. f. Z. 1894.

Huber: The innervation of tooth pulp. Dental Cosmos 1898.

Morgenstern: Über die Innervation des Zahnbeins. Archiv f. Anatomie u. Physiologie 1896.

Montfort: Untersuchungen über die Innervation der Zähne. Resista de Odontologia 1922 Nr. 16.

Mummery: The distribution of the nerves of the dental pulp. The Dental Record, Juli 1912.

Münch: Untersuchungen über die Innervierung der menschlichen Zahnpulpa und des Dentins. Vierteljahresschrift f. Zahnheilkunde 1927, Heft 4.

Obiglio: Contribution al estudio de la innervation pulpar de la zona odontoblastica en particular. Res. Odontologia 1930, Nr. 4. Ref. D. M. f. Z. 1930 u. Z. f. Stom. 1931.

Partsch: Die von Weil beschriebene Schicht unter den Odontoblasten. Deutsche Monatsschrift f. Zahnheilkunde. 1892.

Römer: Zahnhistologische Studie. Freiburg i. Br. 1899.

Röse: Zur Histologie der Zahnpulpa. Deutsche Monatsschrift f. Zahnheilkunde 1892.

Rygge: Über die Innervation der Pulpa. Internat. Monatsschr. f. Anatomie u. Physiologie 1902, Heft 5/6.

Scheff: Handbuch der Zahnheilkunde. I. Band, Seite 237 ff. u. 337 ff.

Walkhoff: Die Nervenfrage im Zahnbein. Deutsche Zahnheilkunde 1923, Heft 60.

— Normale Histologie menschlicher Zähne. Leipzig 1924.

Weil: Zur Histologie der Pulpa. Deutsche Monatsschrift f. Zahnheilkunde 1887, 88, 89.

Lebenslauf.

Ich wurde am 24. Mai 1911 als ältester Sohn des Rektors Bernh. Sokolowski und seiner Gemahlin Katharina geb. Moemesheim in Xanten am Niederrhein geboren. Ostern 1917 kam ich auf die dortige Volksschule, wo ich 4 Jahre verblieb. Von Ostern 1921 bis 1924 besuchte ich die Rektoratsschule meines Heimatortes. Ostern 1924 kam ich auf das humanistische Gymnasium nach Emmerich. Dort bestand ich Ostern 1930 das Abitur. Vom Sommersemester 1930 bis einschließlich Wintersemester 1931/32 studierte ich an der Universität Bonn, wo ich am 10. November 1931 das zahnmedizinische Physikum mit Gut bestand. Vom Sommersemester 1932 bis Wintersemester 1933/34 besuchte ich die Universität Würzburg. Hier bestand ich am 11. Dezember 1933 das zahnmedizinische Staatsexamen mit dem Prädikat Gut.

Bernhard Sokolowski.

Ich versichere hiermit ehrenwörtlich, daß ich vorliegende Arbeit selbständig verfaßt und außer der angegebenen Literatur keine fremden Hilfsmittel benutzt habe.

Bernhard Sokolowski.